

## Casos Clínicos

Arch. Esp. Urol. 2009; 62 (5): 396-399

**ESPLENOSIS SIMULANDO UNA MASA RENAL IZQUIERDA**

Daniel Pérez Fentes, Gerardo Pazos González<sup>1</sup>, Miguel Blanco Parra, Virginia Pubul Núñez<sup>2</sup>, Valentín Toucedo Caamaño, Ana Puñal Pereira, Serafín Novás Castro, Pedro Lamas Cedrón y Manuel Villar Núñez.

Servicio de Urología, Servicio de Radiodiagnóstico<sup>1</sup> y Servicio de Medicina Nuclear<sup>2</sup>. Complejo Hospitalario Universitario de Santiago de Compostela. Santiago de Compostela. España.

**Resumen.-** OBJETIVO: Presentar un caso de esplenosis y revisar aspectos diagnósticos y terapéuticos en la literatura relacionada.

MÉTODO: Presentamos el caso de un varón de 49 años, esplenectomizado a los 22 años. Hallazgo incidental de una masa perirrenal izquierda en RM lumbo-sacra, de probable origen renal.

RESULTADOS: Se realiza TC abdómino-pélvico descartando el origen renal de la masa. Dado el antecedente de esplenectomía la sospecha diagnóstica fue de esplenosis. Se realizó gammagrafía hepato-esplénica con hematíes desnaturalizados marcados con <sup>99m</sup>Tc confirmando el diagnóstico. Se decidió abstención terapéutica.

CONCLUSIONES: Ante el hallazgo de masas de origen desconocido, fundamentalmente en la cavidad peritoneal, debe ser tenida en cuenta la posibilidad diagnóstica de esplenosis, sobre todo si existe un antecedente de lesión esplénica traumática o quirúrgica. Para su diagnóstico se pueden emplear pruebas no invasivas elevada especificidad, como la gammagrafía hepato-esplénica, la gammagrafía esplénica con hematíes desnaturalizados, o la RM con ferumóxido, evitando exploraciones quirúrgicas innecesarias.

**Palabras clave:** Esplenosis. Diagnóstico. Tratamiento.

**Summary.-** OBJECTIVE: To report a case of splenosis and to review its diagnosis and treatment in the related literature.

METHOD: We report the case of an asymptomatic 49-year-old man with splenectomy performed when he was 22. Lumbo-sacral MRI showed a left perirenal mass probably with renal origin.

RESULTS: CT scan ruled out the renal origin. Due to previous splenectomy, splenosis was suspected. <sup>99m</sup>Tc-labeled heat-damaged erythrocytes scan confirmed the diagnosis. No treatment was applied.

CONCLUSIONS: Clinicians should be aware that unknown origin masses, mainly in the peritoneal cavity, with a history of previous splenic trauma or splenectomy, might represent splenosis. A non-invasive diagnosis can be achieved with <sup>99m</sup>Tc-sulphur colloid scan, <sup>99m</sup>Tc-labeled heat-damaged erythrocytes or ferumoxide-enhanced MRI, thus avoiding unnecessary surgical explorations.

**Keywords:** Splenosis. Diagnosis. Treatment.

## CORRESPONDENCIA

Daniel Adolfo Pérez Fentes  
Servicio de Urología  
Hospital Clínico Universitario de Santiago de Compostela.  
Travesía Choupana s/n.  
15706. Santiago de Compostela. (España)  
danielfentes@yahoo.es

Trabajo recibido: 24 de septiembre 2008.

**INTRODUCCIÓN**

El tejido ectópico esplénico puede presentarse de forma congénita o adquirida. La forma congénita, denominada bazo accesorio, se presenta en un 10% de la población, siendo más frecuente en el sexo femenino y en pacientes con enfermedades hematológicas. De número y tamaño variables, los bazos accesorios suelen localizarse habitualmente en el hilio esplénico y la cola del

páncreas, presentando un pedículo vascular propio que suele provenir de la arteria esplénica o de sus ramas (1).

Por su parte, el término esplenosis hace referencia a la forma adquirida, producida por siembra de tejido esplénico generalmente tras traumatismo o esplenectomía.

Aportamos un caso de esplenosis que simulaba una masa renal izquierda, destacando la importancia de la anamnesis y de las pruebas de imagen en el diagnóstico diferencial de esta entidad.

## CASO CLÍNICO

Describimos el caso de un varón de 49 años, sin antecedentes personales de interés salvo esplenectomía a los 22 años por accidente de tráfico.

En estudio ambulatorio por sospecha de hernia discal lumbo-sacra, es remitido a nuestro Servicio por hallarse en la Resonancia Magnética (RM) lumbo-sacra una masa de tejido blando sobre el espacio perirrenal posterior izquierdo, de unos 3 cm, que parece depender del riñón.

Con la sospecha inicial de una masa renal diagnosticada incidentalmente, solicitamos una TC abdomino-pélvica multicorte con contraste intravenoso que confirma la existencia de una masa de 4,7 x 2,2 cm en la grasa perirrenal posterior izquierda, no dependiente del riñón, que realza de forma simultánea con otras masas de menor tamaño, que parecen corresponder a tejido esplénico ectópico (Figuras 1 y 2).

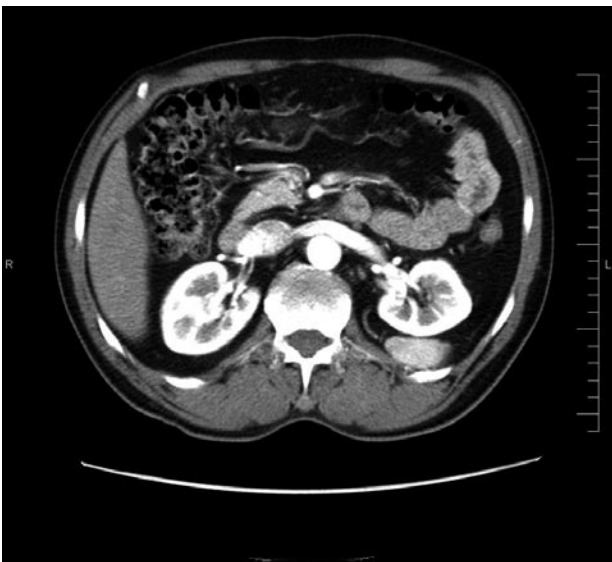


FIGURA 1. TC abdomino-pélvico. Corte axial.

Dados los hallazgos de la TC y el antecedente de esplenectomía, la sospecha diagnóstica de esplenosis era alta. De todos modos, decidimos completar el diagnóstico solicitando una gammagrafía hepato-esplénica con hemafíes desnaturalizados marcados con  $^{99m}\text{Tc}$  que confirma la existencia de 2 focos hipercaptantes, uno en la teórica localización del bazo y otro de 6,2 x 4,6 cm en situación perirrenal, compatibles con el diagnóstico de esplenosis (Figura 3).

Una vez revisada la literatura relacionada, y dado que el paciente estaba asintomático, optamos por la abstención terapéutica.

## DISCUSIÓN

El término esplenosis hace referencia a la existencia de tejido esplénico viable y funcionalmente activo fuera de su localización anatómica habitual, secundaria a procesos traumáticos o quirúrgicos sobre el bazo, que permiten la siembra de pequeños fragmentos del mismo. Descrito por primera vez por Buchbinder y Lipkoff en 1939, suele presentarse en un 26-67% de los pacientes tras traumatismo asociado con rotura esplénica o tras esplenectomía (2,3).

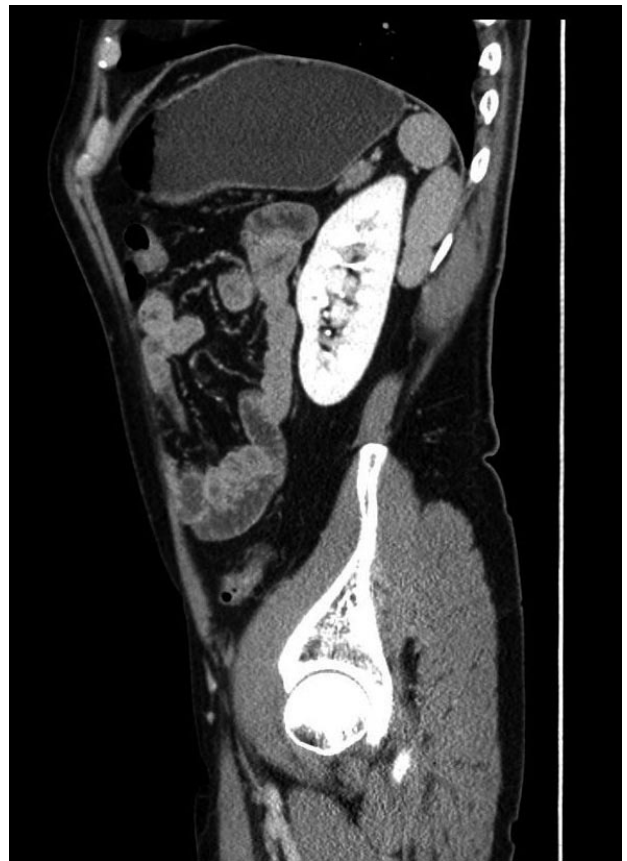

FIGURA 2. TC abdomino-pélvico. Corte sagital.

De tamaño variable, la esplenosis presenta un crecimiento sésil, sin presentar un pedículo vascular propio, a diferencia del bazo accesorio. Su localización más frecuente es la superficie serosa del intestino delgado, seguida del epiplon mayor, el peritoneo parietal, el intestino grueso, la superficie inferior del diafragma y el tórax en casos de lesión diafragmática asociada (4). El mecanismo habitual de siembra de tejido esplénico es por diseminación local del mismo tras traumatismo o cirugía que impliquen rotura de la cápsula esplénica. No obstante, se ha descrito un caso de esplenosis cerebral que podría justificarse mediante siembra hematológica (5).

La esplenosis suele ser asintomática. La mayoría de los casos recogidos en la literatura se detectaron en autopsia, durante intervenciones quirúrgicas abdominales o fueron hallazgos en pruebas de imagen solicitadas por otra causa. Sin embargo, algunos casos pueden presentarse clínicamente como obstrucción intestinal, sangrado o dolor abdominal difuso (6).

La esplenosis requiere diagnóstico diferencial con tumores en otras localizaciones, como el páncreas, la glándula suprarrenal o el riñón, siendo de vital importancia una adecuada anamnesis que nos permita reconocer el antecedente de lesión esplénica traumática o quirúrgica (2,6,7). Se ha descrito frecuentemente la confusión de esplenosis con recidivas tumorales en pacientes sometidos a nefrectomía radical en los que accidentalmente se lesionó el bazo (3,4,7,8).

Los métodos de imagen convencionales (ecografía, TC) no alcanzan la suficiente especificidad para el diagnóstico de esplenosis, y frecuentemente llevan a un falso diagnóstico de tumor. No obstante, mediante el empleo

de la TC multicorte se puede mejorar la precisión diagnóstica. Sin llegar al diagnóstico quirúrgico, las pruebas de mayor especificidad para el diagnóstico de tejido esplénico tanto en su situación habitual como ectópica son la gammagrafía hepato-esplénica con sulfuro coloidal  $^{99m}\text{Tc}$ , la gammagrafía esplénica con hematíes desnaturalizados marcados con  $^{99m}\text{Tc}$  y la RM con ferumóxido (9,10).

La gammagrafía hepato-esplénica se basa en la propiedad que tiene el sulfuro coloidal de  $^{99m}\text{Tc}$  para ser secuestrado por las células del sistema retículo-endotelial, distribuyéndose el 80% de las partículas administradas en el hígado, el 15% en bazo y el 5% restante en la médula ósea.

Aunque más compleja técnicamente, en la detección de tejido ectópico esplénico es de gran utilidad la gammagrafía con hematíes desnaturalizados marcados con  $^{99m}\text{Tc}$ , pues principalmente evidencia tejido esplénico. Se fundamenta en la capacidad de este tejido para filtrar los hematíes morfológicamente anómalos, quedando depositados en su interior.

Por su parte la RM con ferumóxido se utiliza en la detección de tumores hepáticos y esplénicos. Los ferumóxidos son contrastes compuestos por partículas cristalinas superparamagnéticas de óxido ferroso-férrico que son captadas preferentemente por las células del sistema retículo-endotelial, provocando en T2 un breve incremento de señal seguido de un característico rápido descenso de la misma (10).

La existencia de tejido esplénico ectópico funcional puede llevar a una recuperación parcial de la función esplénica en pacientes esplenectomizados. Sin embargo, cuando la esplenectomía fue indicada ante trastornos hematológicos como la púrpura trombocitopénica o la anemia hemolítica, este hecho puede provocar un fracaso terapéutico (4).

En general, la actitud recomendada ante la confirmación diagnóstica de esplenosis, en ausencia de manifestaciones clínicas, es la abstención terapéutica (6).

## CONCLUSIONES

Ante el hallazgo de masas de origen desconocido, fundamentalmente en la cavidad peritoneal, debe ser tenida en cuenta la posibilidad diagnóstica de esplenosis, sobre todo si existe un antecedente de lesión esplénica traumática o quirúrgica. Para su diagnóstico se pueden emplear pruebas no invasivas elevada especificidad, como la gammagrafía hepato-esplénica, la gammagrafía esplénica con hematíes desnaturalizados, o la RM con ferumóxido, evitando exploraciones quirúrgicas innecesarias.

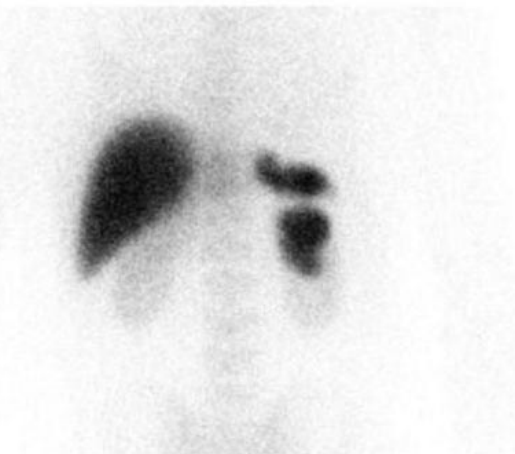

FIGURA 3. Gammagrafía hepato-esplénica con hematíes desnaturalizados marcados con  $^{99m}\text{Tc}$ .

## BIBLIOGRAFÍA y LECTURAS RECOMENDADAS (\*lectura de interés y \*\* lectura fundamental)

1. Avila Padilla J, Papiol Grau A, Martí Hernández M, Querol Borrás V. Bazo supernumerario pararenal derecho. *Actas Urol Esp*, 1997; 21 (10):1003-1006.
2. Kiser JW, Fagien M, Clore FF. Splenosis mimicking a left renal mass. *AJR Am J Roentgenol*, 1996; 167 (6):1508-1509.
- \*\*3. Umemoto S, Miyoshi Y, Nakaigawa N, Yao M, Takebayashi S, Kubota Y. Distinguishing splenosis from local recurrence of renal cell carcinoma using a technetium sulfur colloid scan. *Int J Urol*, 2007; 14 (3):245-247.
- \*4. Pumberger W, Wiesbauer P, Leitha T. Splenosis mimicking tumor recurrence in renal cell carcinoma: detection on selective spleen scintigraphy. *J Pediatr Surg*, 2001; 36 (7): 1089-1091.
5. Rickert CH, Maasjosthusmann U, Probst-Cousin S. et al. A unique case of cerebral spleen. *Am J Surg Pathol*, 1998; 22: 894-896.
- \*\*6. Echenique Elizondo M, Arrosagaray J, Sanz Jaka JP. Esplenosis: una entidad infradiagnosticada. *Arch Esp Urol*, 2001; 54 (10): 1133-1135.
7. Perry KT Jr, Zisman A, Singer J, Schulman P. Splenosis presenting as a right suprarenal retroperitoneal mass. *J Urol*, 2002; 168 (2): 644-645.
8. Varkarakis J, Neururer R, Steiner H, Bartsch G, Peschel R. Splenosis mimicking local recurrence after laparoscopic radical nephrectomy. *Urology*, 2003; 62 (3): 552.
9. Imbriaco M, Camera L, Manciuara A, Salvatore M. A case of multiple intra-abdominal splenosis with computed tomography and magnetic resonance imaging correlative findings. *World J Gastroenterol*, 2008; 14 (9): 1453-1455.
10. Berman AJ, Zahalsky MP, Okon SA, Wagner JR. Distinguishing splenosis from renal masses using ferumoxide-enhanced magnetic resonance imaging. *Urology*, 2003; 62 (4): 748.

Casos Clínicos

Arch. Esp. Urol. 2009; 62 (5): 399-403

### LINFOCELE GIGANTE TRAS TRASPLANTE RENAL. A PROPÓSITO DE UN CASO Y REVISIÓN DE LA LITERATURA

*Daniel López García, José Manuel Janeiro Pais, Juan González Dacal, Antón Zarraonandía Andraca, Pastor Casas Agudo, Sara Martínez Breijo, Luis Álvarez Castelo, Manuel Ruibal Moldes, Venancio Chantada Abal y Marcelino González Martín.*

*Servicio de Urología. Hospital Juan Canalejo. La Coruña. España.*

**Resumen.-** OBJETIVO: Comunicar el caso y la iconografía de un linfocele postrasplante renal y revisar la literatura sobre diagnóstico y tratamiento de esta complicación quirúrgica

MÉTODOS: Mujer de 69 años sometida a trasplante renal, que se presenta con edema en miembro inferior derecho y deterioro de función renal. Se demostró con ecografía y TAC una colección líquida, compatible con linfocele tras estudio bioquímico del líquido obtenido por punción percutánea.

## CORRESPONDENCIA



Daniel Lopez García  
Servicio de Urología - planta 11  
Hospital Juan Canalejo  
Xubias de Arriba s/n  
15006 La Coruña. (España)

delnilopez@hotmail.com

Trabajo recibido: 24 de agosto 2008.